


Cenni di Anatomia e Fisiologia

Dott.ssa Giovanna Braga




Al termine della lezione...

- Terminologia Corretta
 - Posizione dei principali organi di torace e addome
 - Funzione dei principali apparati
- 

Che significa...

- Anatomia

- Fisiologia



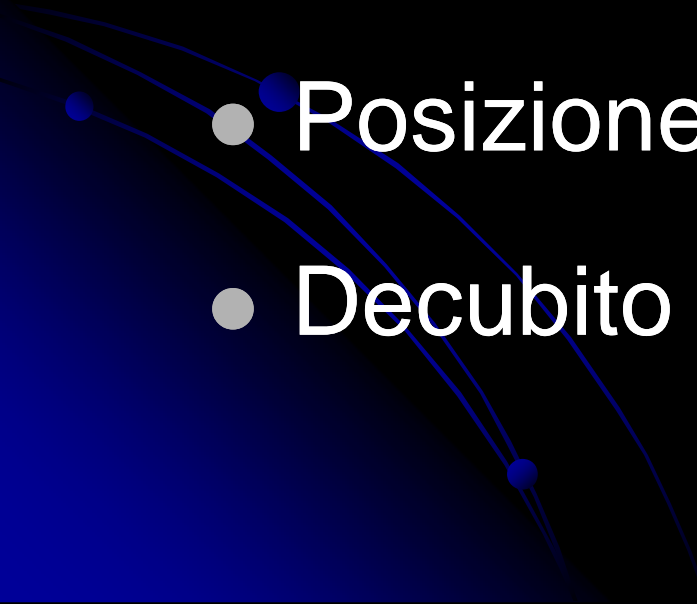
Termini di riferimento

Posizione anatomica

- Destra / Sinistra
- Anteriore / Posteriore
- Superiore / Inferiore
- Proximale / Distale

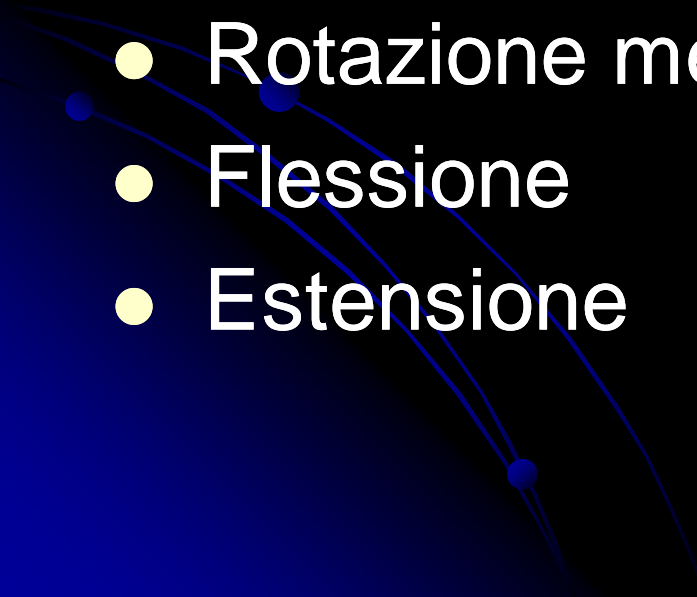
Termini di riferimento

Posture anatomiche

- Posizione eretta
 - Posizione supina
 - Posizione prona
 - Decubito laterale sinistro-destro
- 

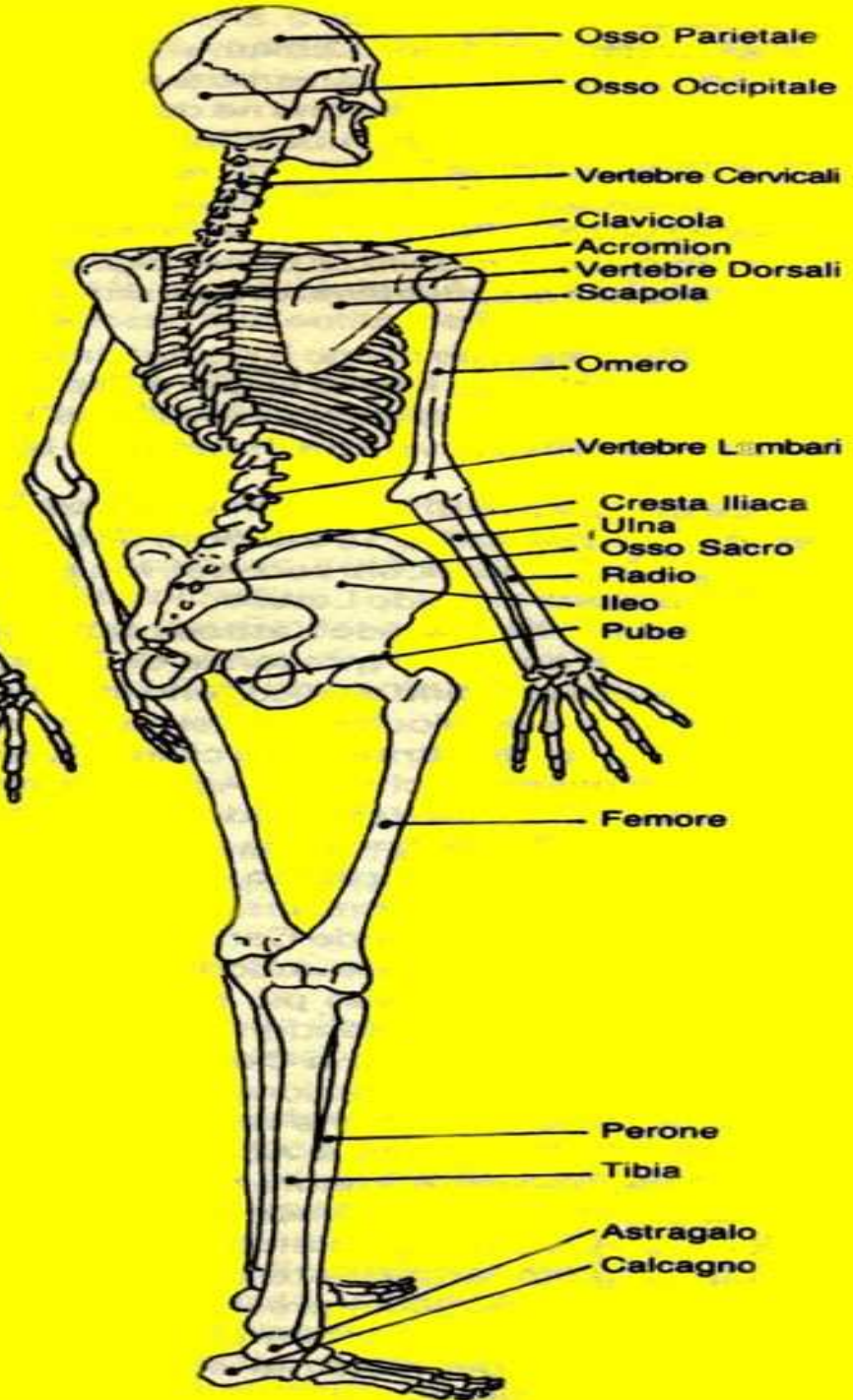
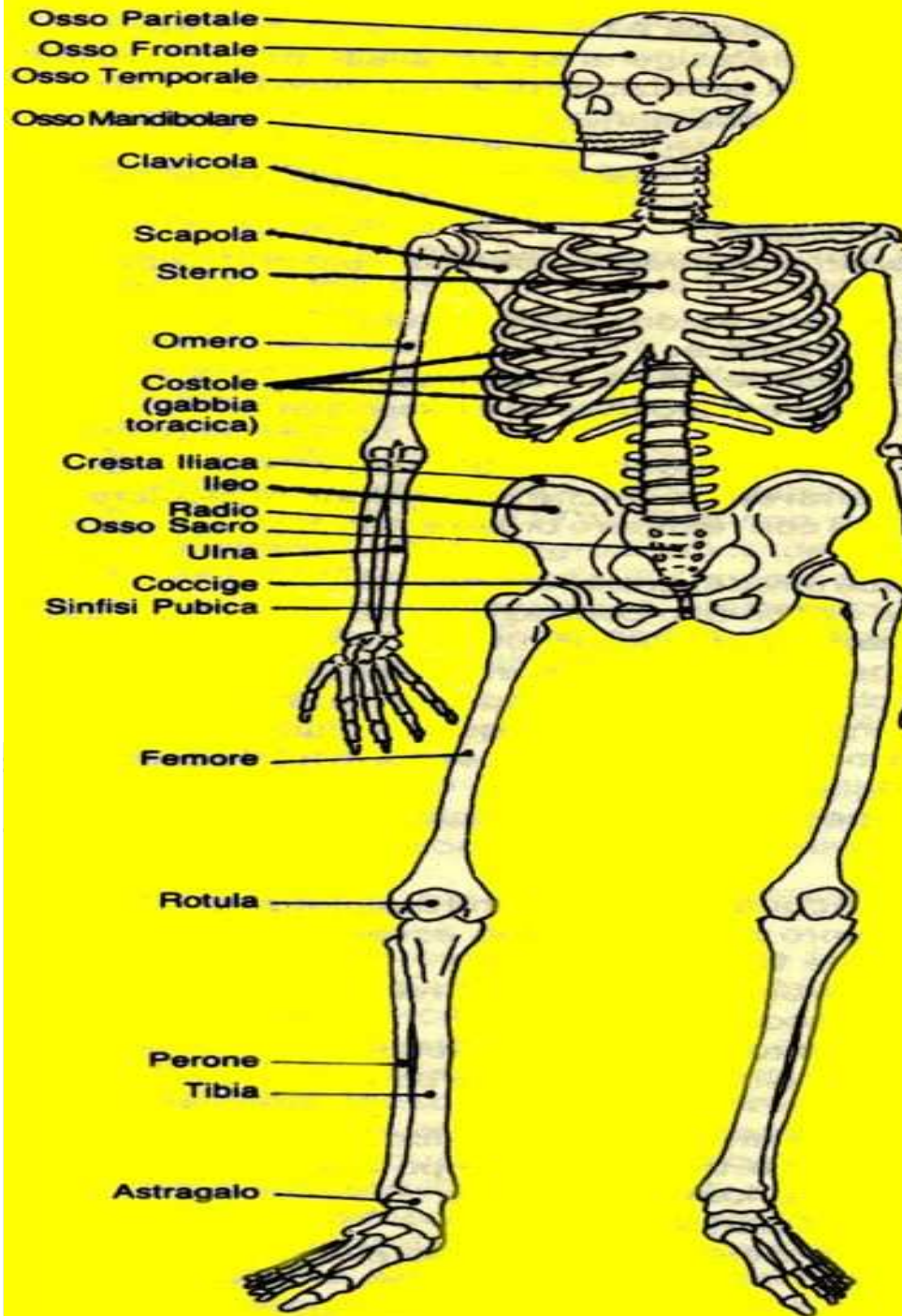
Direzione del movimento

Piano sagittale

- Abduzione
 - Adduzione
 - Rotazione laterale
 - Rotazione mediale
 - Flessione
 - Estensione
- 

Zone del Corpo Umano

- Testa
 - Collo
 - Tronco
 - Arti superiori
 - Arti inferiori
- 



Zone del Corpo Umano


- Testa
 - Cranio
 - Faccia
 - Mandibola

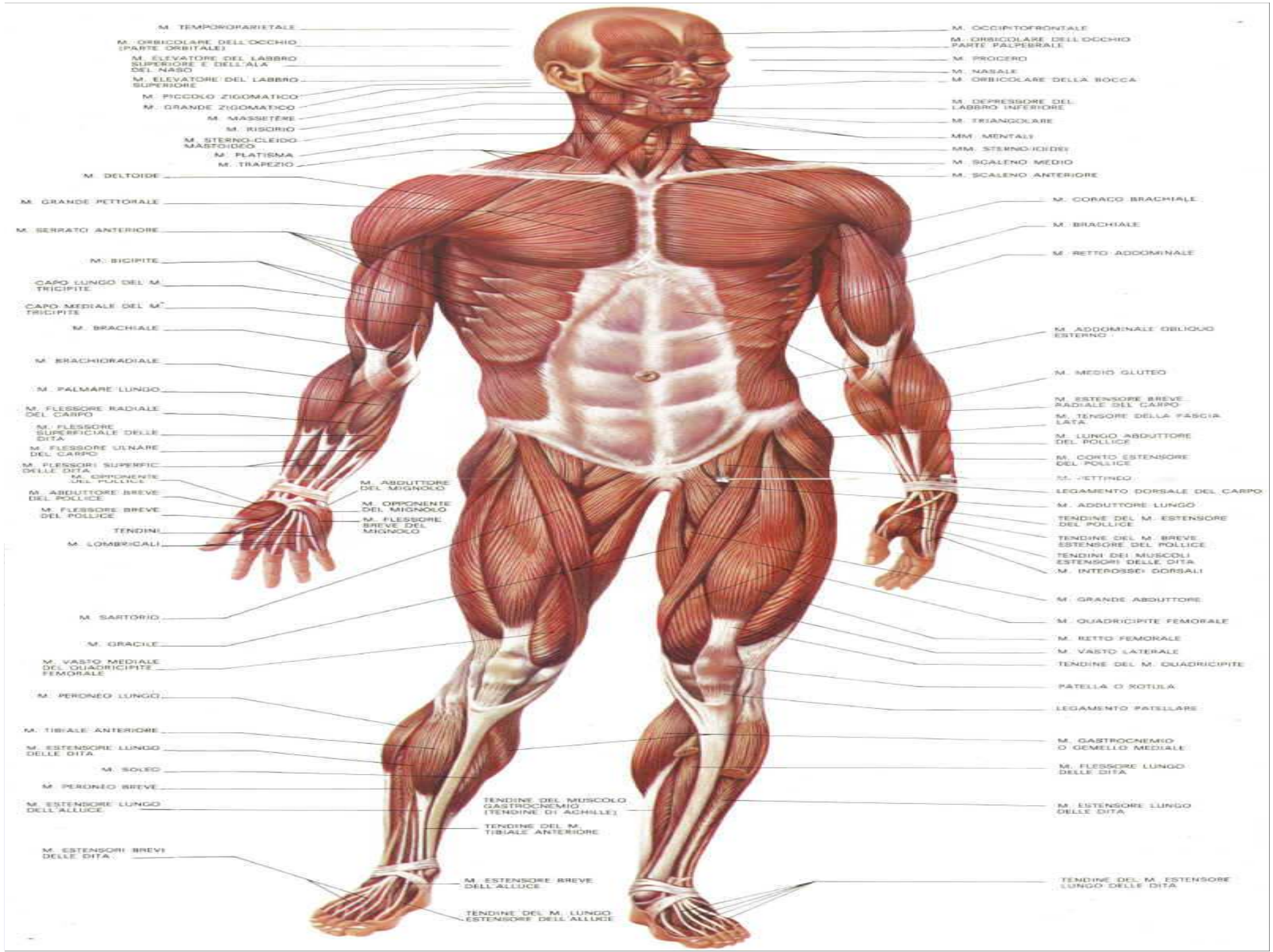
● Collo



Zone del Corpo Umano

- Tronco
 - Torace
 - Addome
 - Pelvi





M. TEMPOROPARIETALE
 M. ORIBICOLARE DELL'OCCHIO (PARTE ORBITALE)
 M. ELEVATORE DEL LABBRO SUPERIORE E DELL'ALA DEL NASO
 M. ELEVATORE DEL LABBRO SUPERIORE
 M. PICCOLO ZIGOMATICO
 M. GRANDE ZIGOMATICO
 M. MASSETERO
 M. RISORIO
 M. STERNO-CLEIDO-MASTOIDEO
 M. PLATISMA
 M. TRAPEZIO

M. OCCIPITOFRONTALE
 M. ORIBICOLARE DELL'OCCHIO (PARTE PALPEBRALE)
 M. PROGERO
 M. NASALE
 M. ORIBICOLARE DELLA BOCCA
 M. DEPRESSORE DEL LABBRO INFERIORE
 M. TRIANGOLARE
 MM. MENTALI
 MM. STERNO-IOIDEI
 M. SCALENO MEDIO
 M. SCALENO ANTERIORE

M. DELTOIDE
 M. GRANDE PETTORALE
 M. SERRATO ANTERIORE
 M. BICIPITE
 CAPO LUNGO DEL M. TRICIPITE
 CAPO MEDIALE DEL M. TRICIPITE
 M. BRACHIALE
 M. BRACHIORADIALE
 M. PALMARE LUNGO
 M. FLESSORE RADIALE DEL CARPO
 M. FLESSORE SUPERFICIALE DELLE DITA
 M. FLESSORE ULNARE DEL CARPO
 M. FLESSORI SUPERFIC DELLE DITA
 M. OPPOSITORE DEL POLLICE
 M. ABDUTTORE BREVE DEL POLLICE
 M. FLESSORE BREVE DEL POLLICE
 TENDINI
 M. LOMBRICALI

M. CORACO BRACHIALE
 M. BRACHIALE
 M. RETTO ADDOMINALE
 M. ADDOMINALE OBLIQUO ESTERNO
 M. MEDIO GLUTEO
 M. ESTENSORE BREVE RADIALE DEL CARPO
 M. TENSORE DELLA FASCIA LATA
 M. LUNGO ABDUTTORE DEL POLLICE
 M. CORTO ESTENSORE DEL POLLICE
 M. FETTINGO
 LEGAMENTO DORSALE DEL CARPO
 M. ADDUTTORE LUNGO
 TENDINE DEL M. ESTENSORE DEL POLLICE
 TENDINE DEL M. BREVE ESTENSORE DEL POLLICE
 TENDINI DEI MUSCOLI ESTENSORI DELLE DITA
 M. INTEROSSEI DORSALI

M. SARTORIO
 M. GRACILE
 M. VASTO MEDIALE DEL QUADRICIPITE FEMORALE
 M. PERONEO LUNGO
 M. TIBIALE ANTERIORE
 M. ESTENSORE LUNGO DELLE DITA
 M. SOLEO
 M. PERONEO BREVE
 M. ESTENSORE LUNGO DELL'ALLUCE
 M. ESTENSORI BREVI DELLE DITA

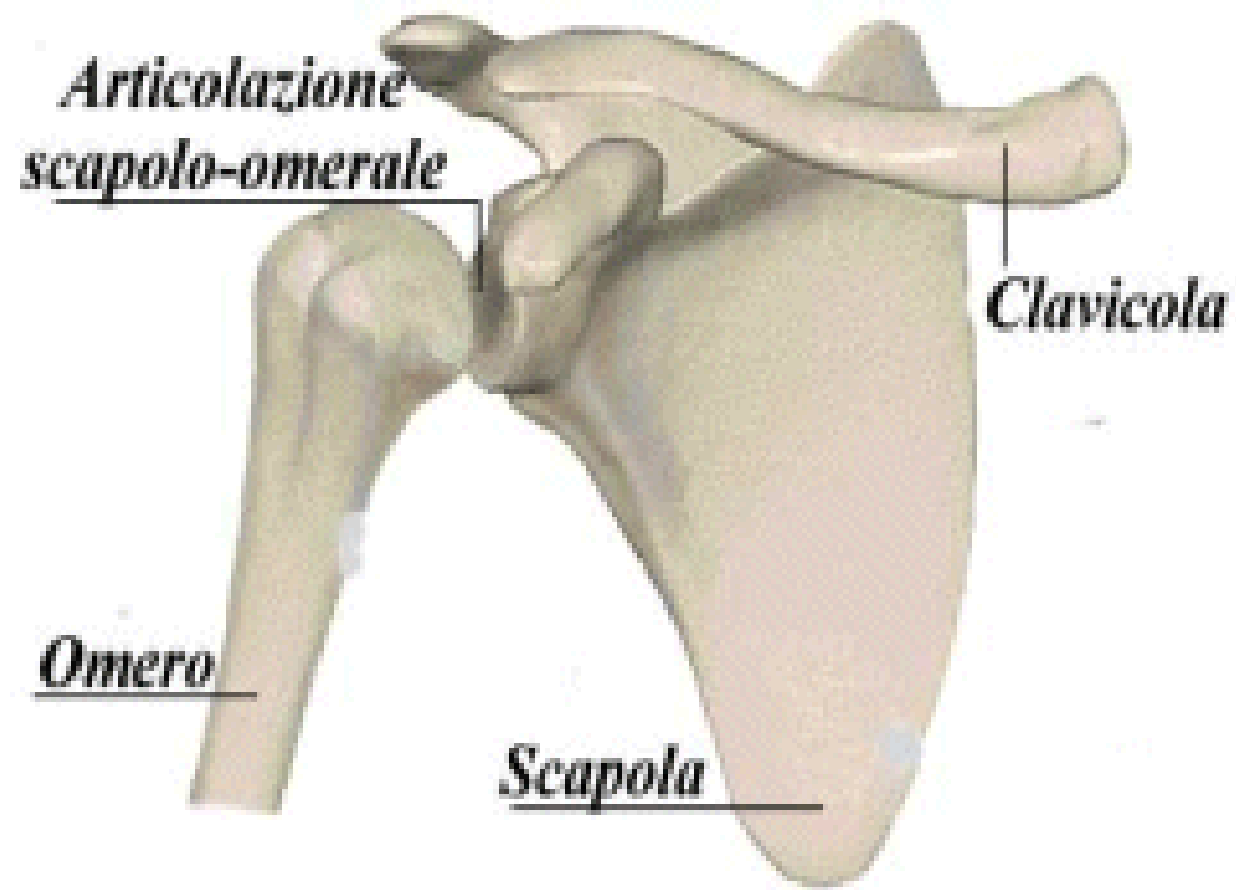
M. GRANDE ABDUTTORE
 M. QUADRICIPITE FEMORALE
 M. RETTO FEMORALE
 M. VASTO LATERALE
 TENDINE DEL M. QUADRICIPITE
 PATELLA O ROTULA
 LEGAMENTO PATELLARE
 M. GASTROCNEMIO O GEMELLO MEDIALE
 M. FLESSORE LUNGO DELLE DITA
 M. ESTENSORE LUNGO DELLE DITA
 TENDINE DEL M. ESTENSORE LUNGO DELLE DITA

TENDINE DEL MUSCOLO GASTROCNEMIO (TENDINE DI ACHILLE)
 TENDINE DEL M. TIBIALE ANTERIORE
 M. ESTENSORE BREVE DELL'ALLUCE
 TENDINE DEL M. LUNGO ESTENSORE DELL'ALLUCE

Zone del Corpo Umano

- Arti superiori
 - Cingolo e articolazione scapolare
 - Braccio
 - Gomito
 - Avambraccio
 - Polso
 - Mano
 - Falangi

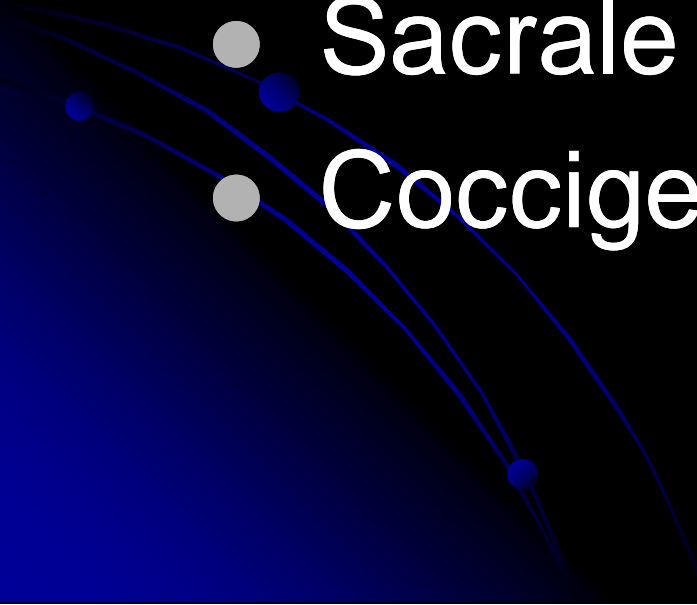
Spalla



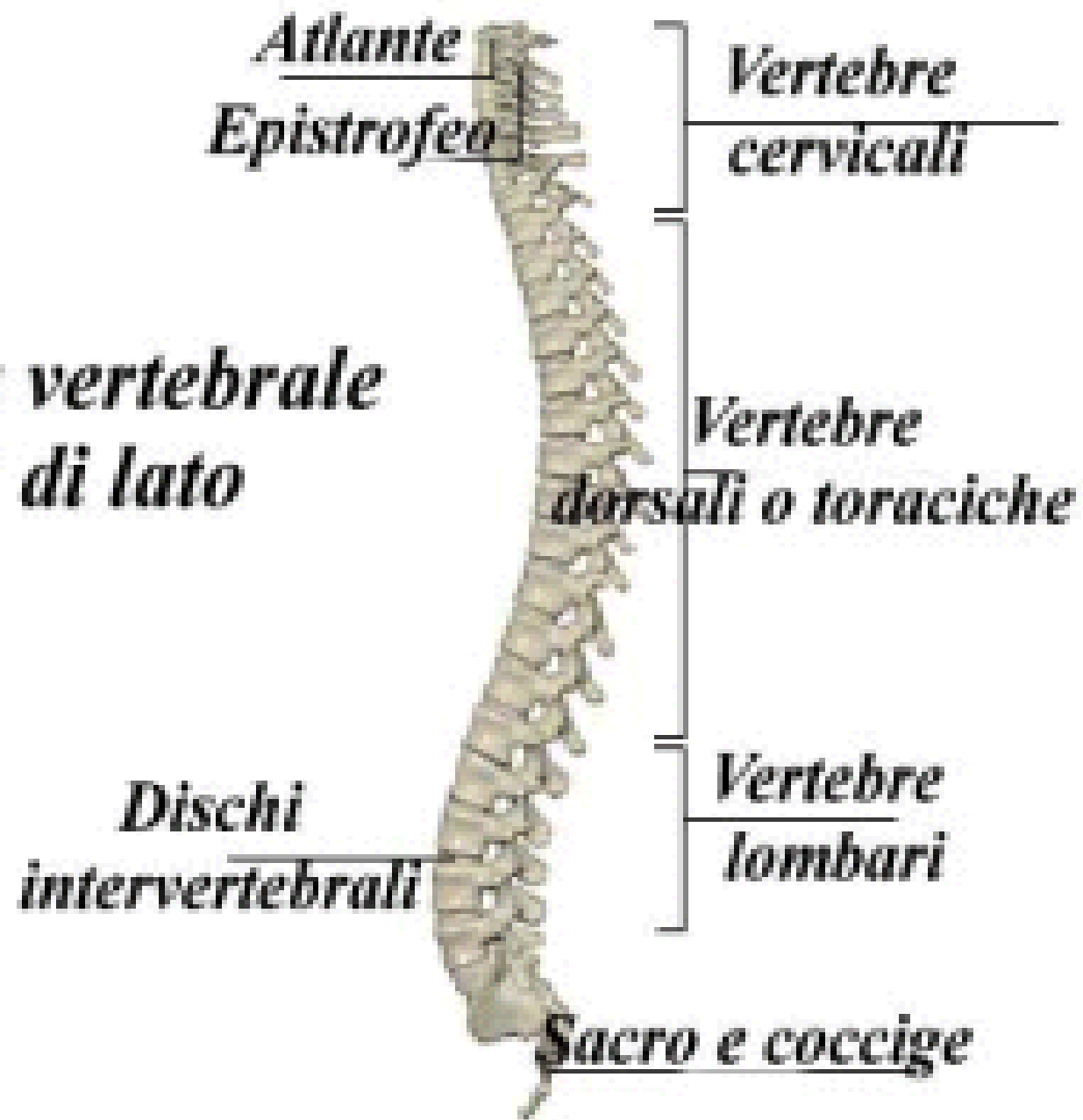Zone del Corpo Umano

- Arti inferiori
 - Cingolo e articolazione pelvica
 - Coscia
 - Ginocchio
 - Gamba
 - Caviglia
 - Piede
 - Falangi


Colonna Vertebrale

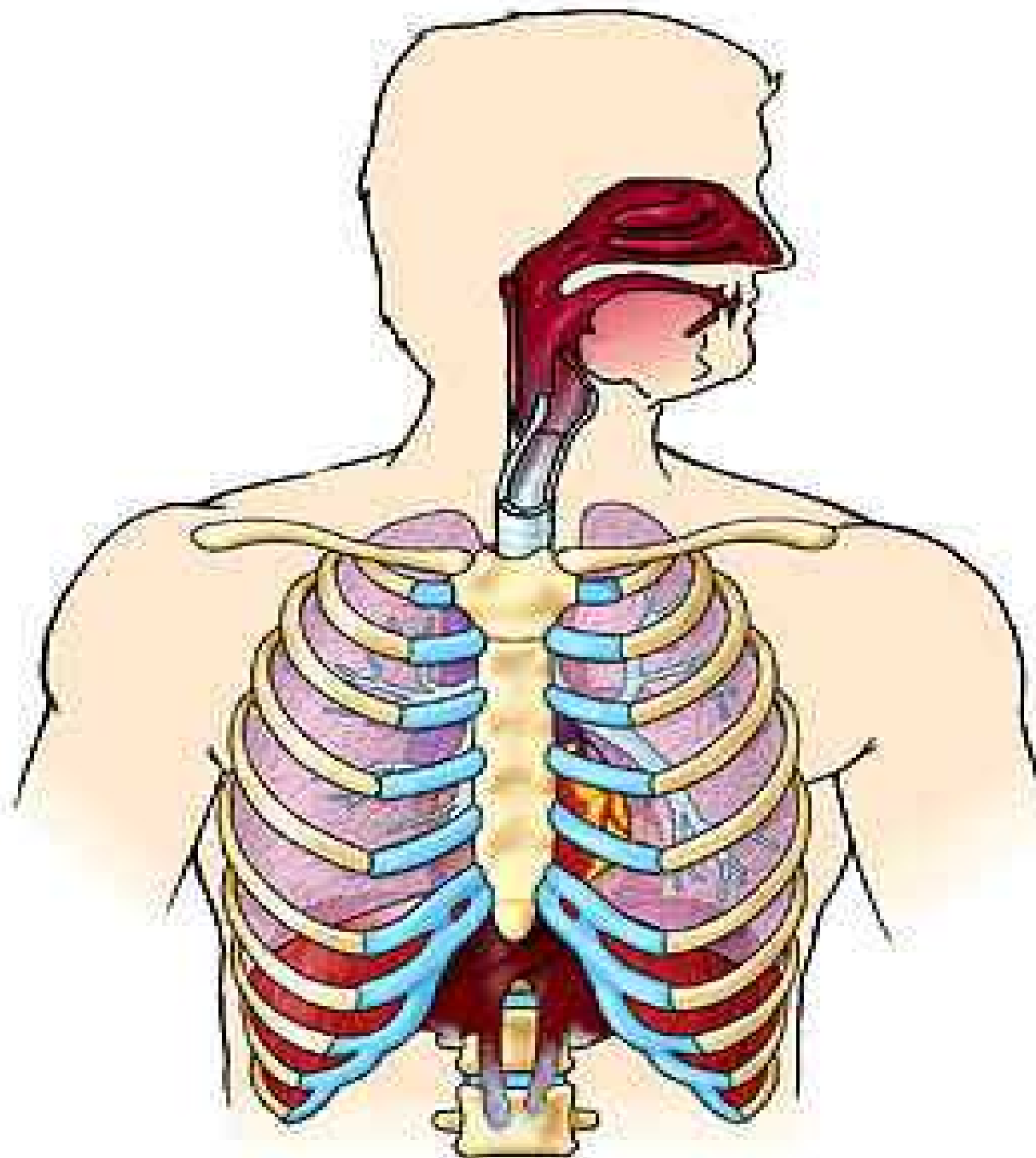
- Cervicale
 - Dorsale o Toracica
 - Lombare
 - Sacrale
 - Coccigea
- 

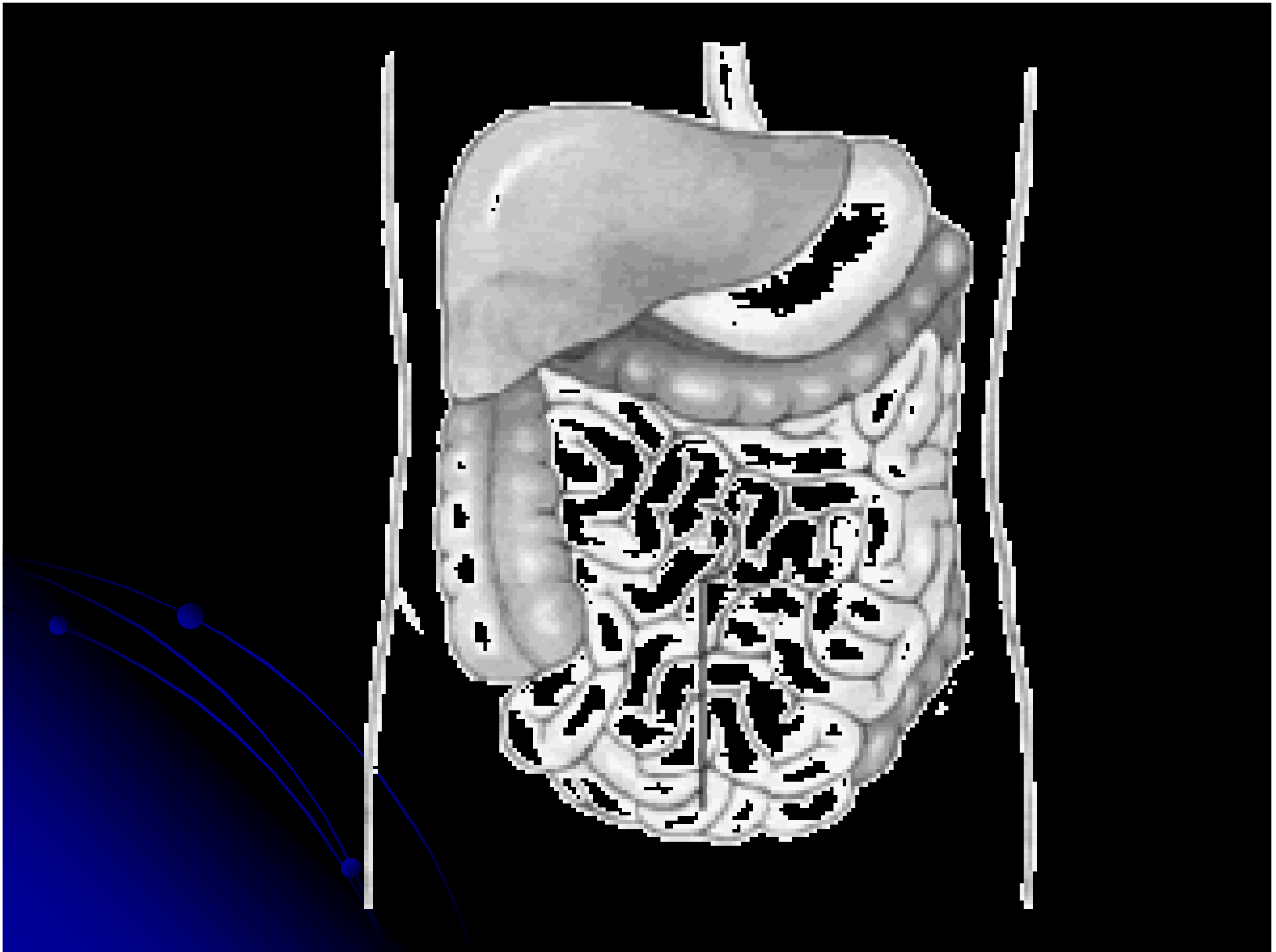
*Colonna vertebrale
vista di lato*

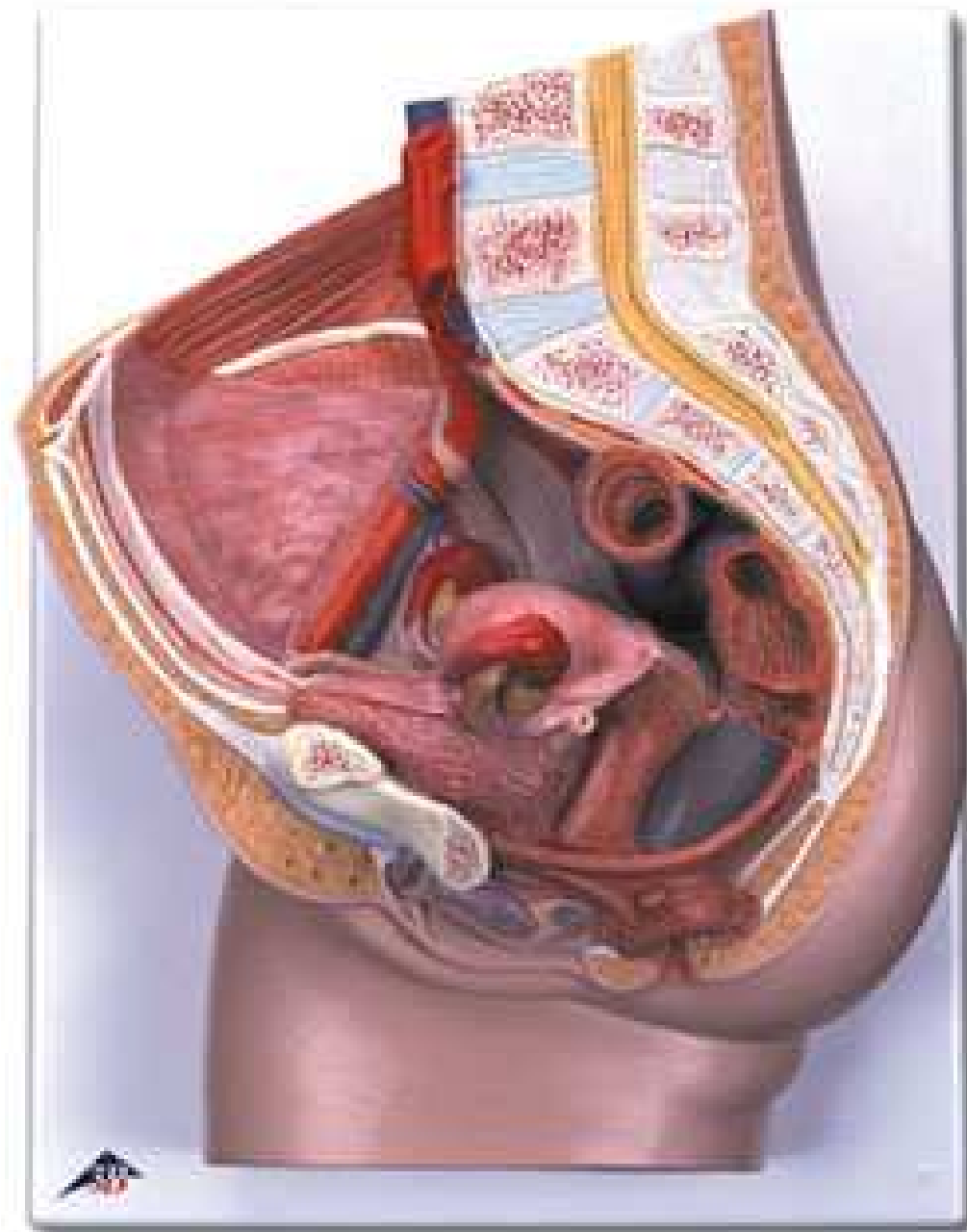


Cavit  Corporee

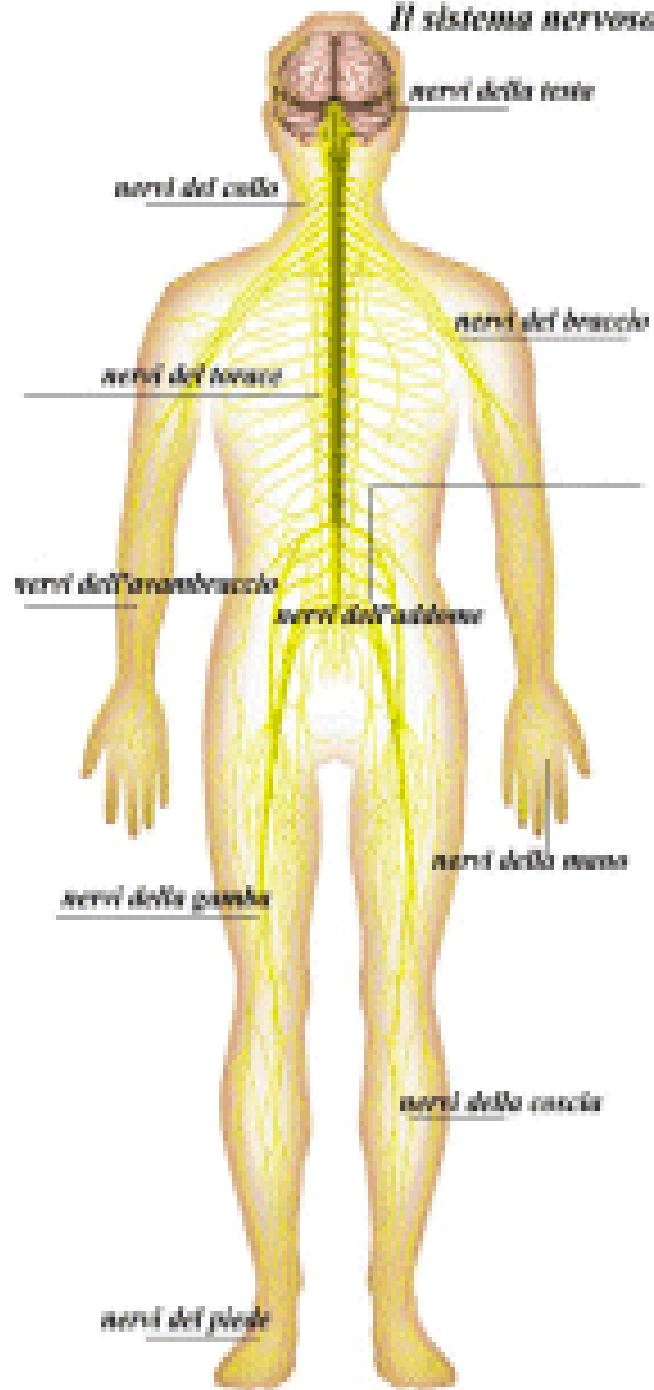
- Cavit  toracica
 - Cavit  addomino-pelvica
 - Cavit  cranica
 - Cavit  spinale
- 

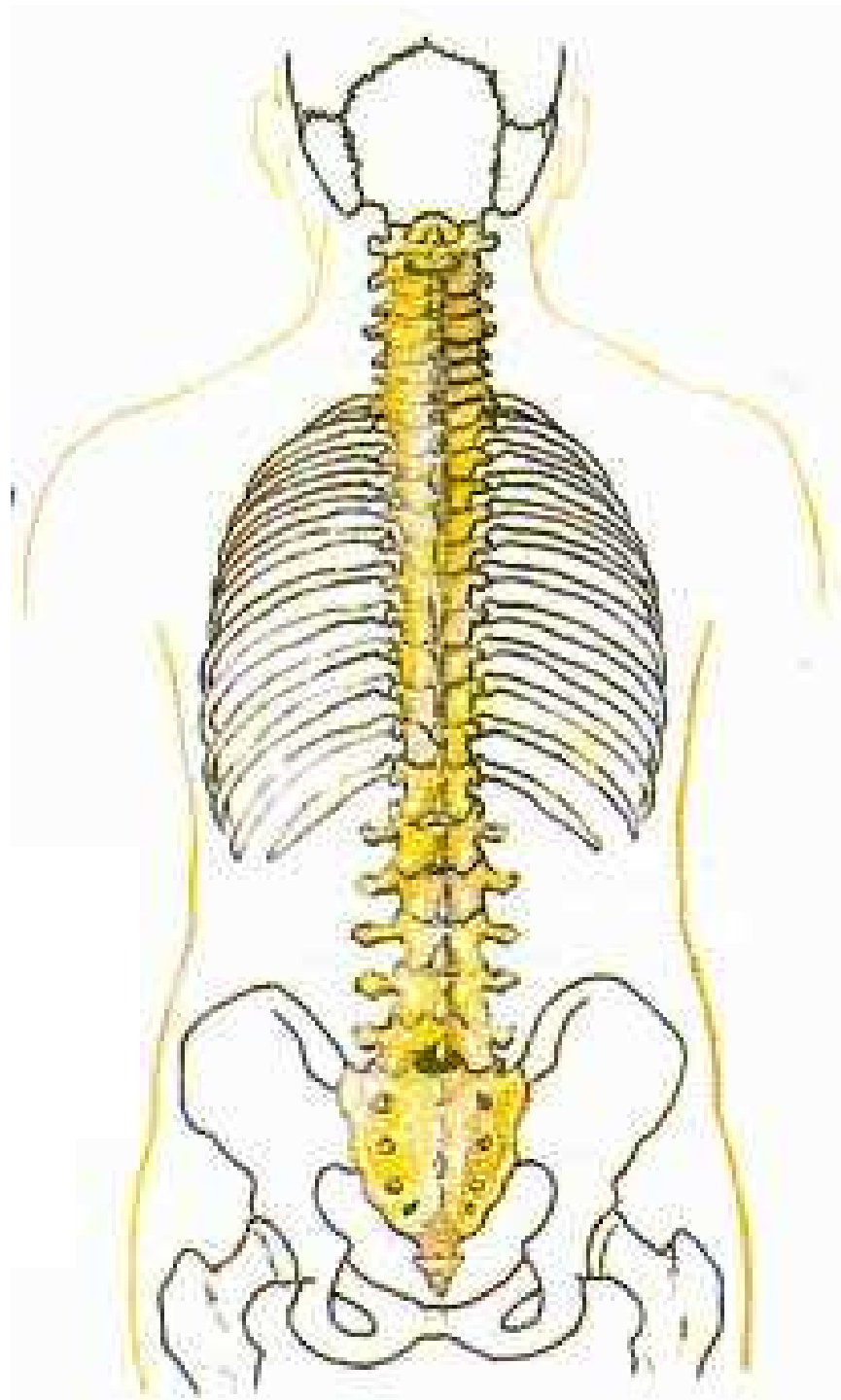





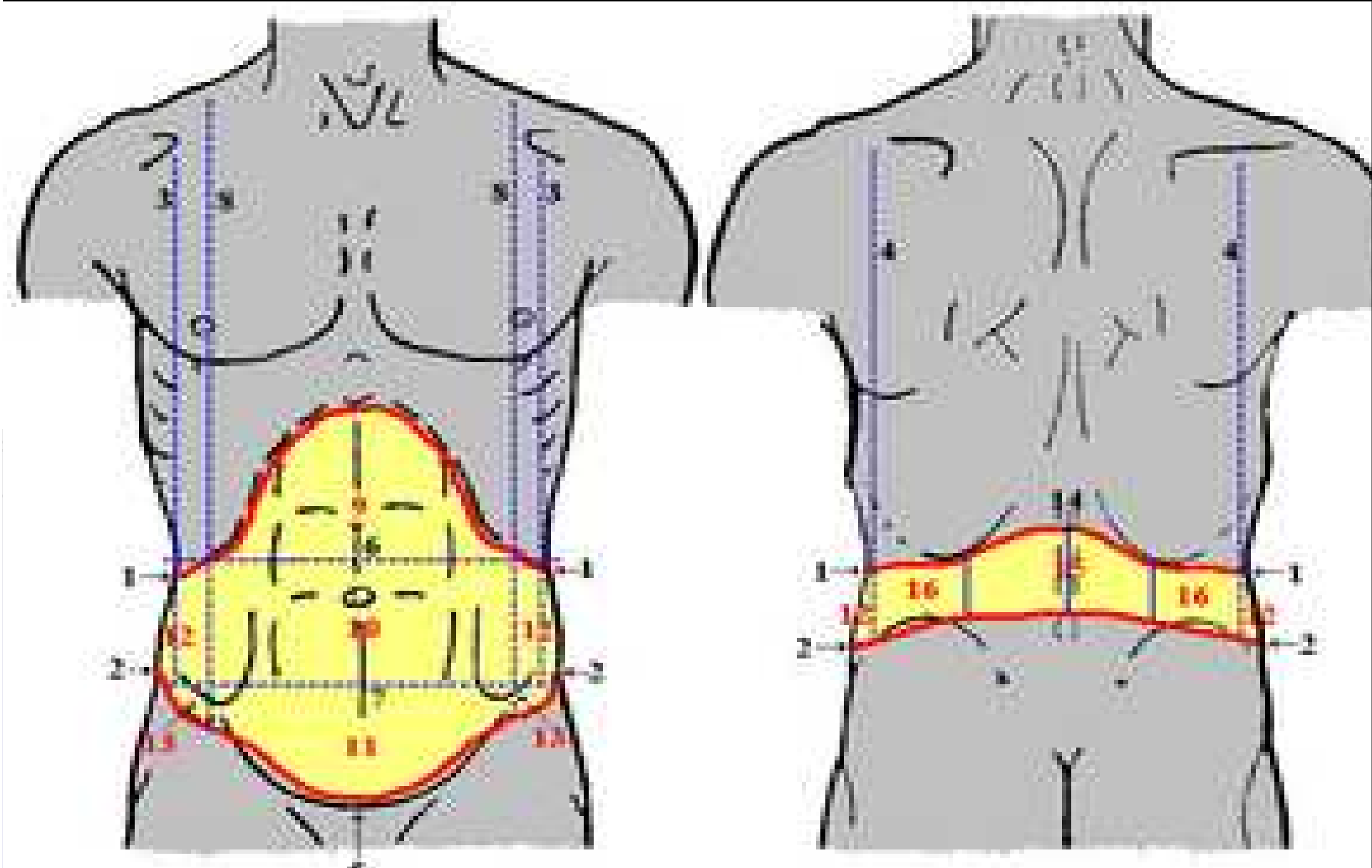

Il sistema nervoso





Quadranti Addominali

- Quadrante superiore destro
- Quadrante superiore sinistro
- Quadrante inferiore destro
- Quadrante inferiore sinistro



STRUTTURA DEL CORPO UMANO

- *CELLULE*

- *TESSUTI*

- *ORGANI*


- *SISTEMI E APPARATI*



GLI APPARATI

- *APPARATO CIRCOLATORIO*
 - *APPARATO RESPIRATORIO*
 - *APPARATO DIGERENTE*
 - *APPARATO URINARIO*
 - *APPARATO RIPRODUTTIVO*
- 


I SISTEMI

- *SISTEMA NERVOSO*
 - *SISTEMA ENDOCRINO*
 - *SISTEMA MUSCOLO - SCHELETRICO*
 - *SISTEMA TEGUMENTARIO*
 - *SISTEMA IMMUNITARIO*
 - *ORGANI DI SENSO*
- 

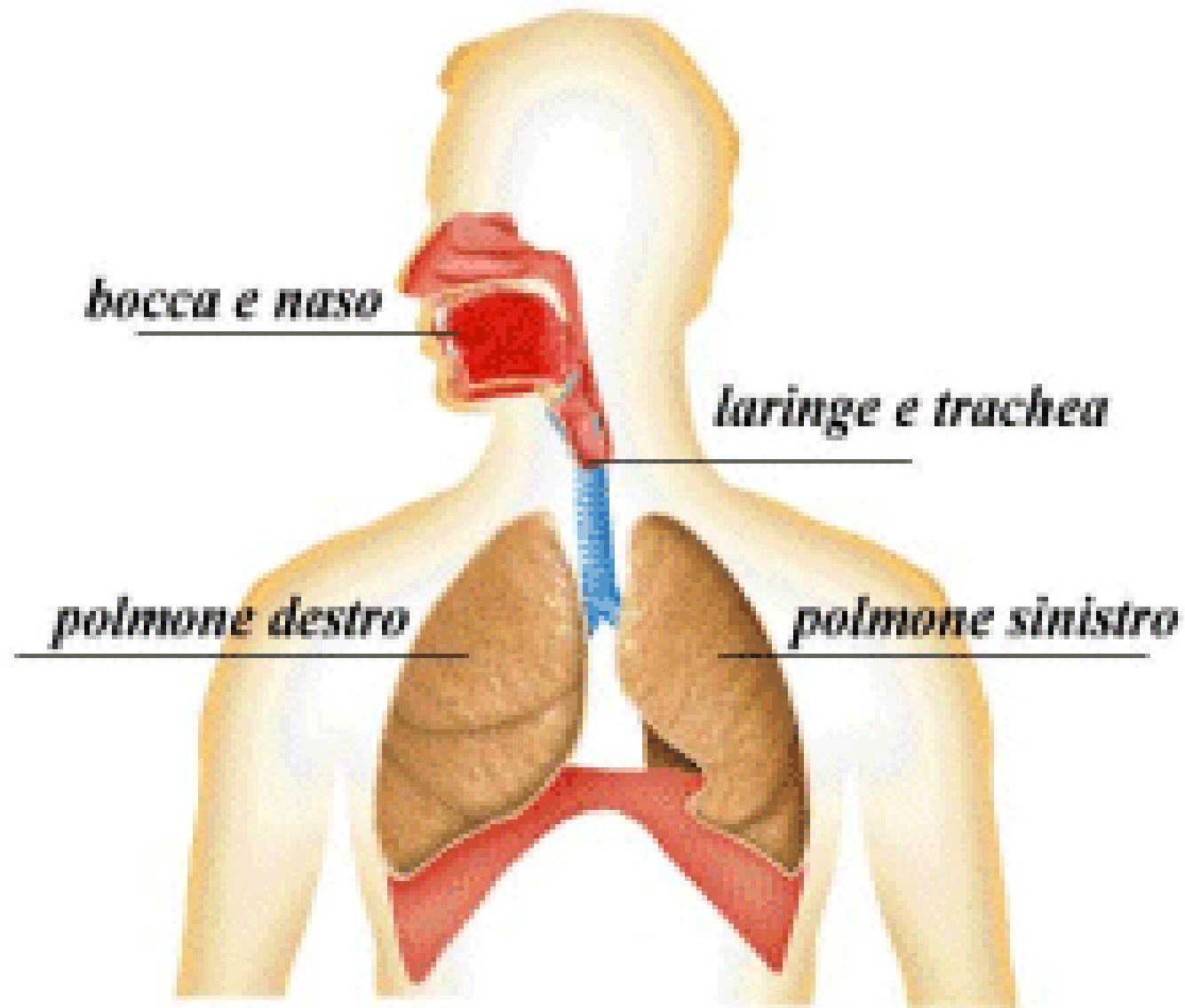
Apparato cardio-respiratorio

- Apparato respiratorio
 - Apparato cardio-circolatorio
- 

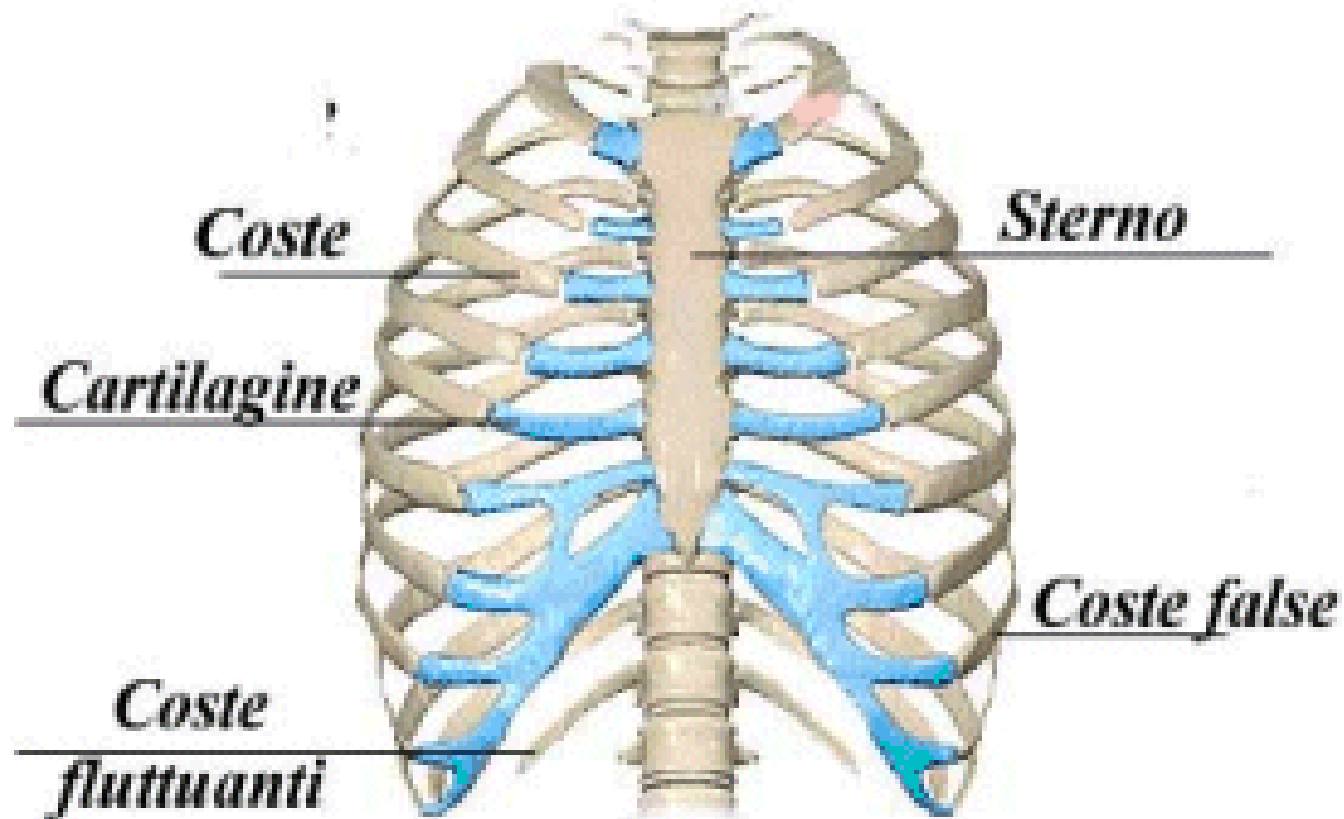
Apparato Respiratorio



Apparato Respiratorio



Gabbia Toracica



MECCANICA DELLA RESPIRAZIONE

INSPIRAZIONE

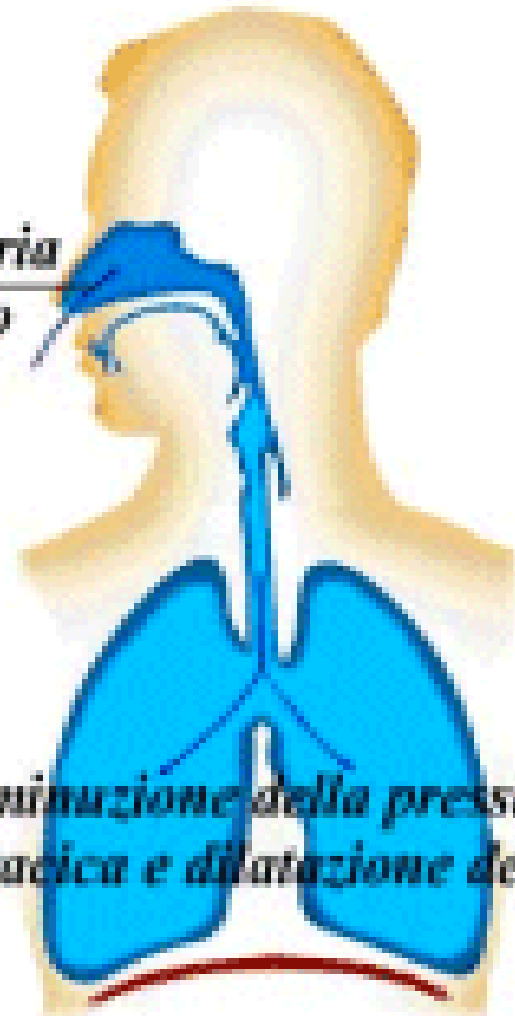
- *Fase attiva, possibile grazie alla contrazione dei muscoli inspiratori*
- *Il diaframma si contrae abbassandosi, la gabbia toracica si allarga*

Inspirazione

*inspirazione dell'aria
attraverso il naso*


*diminuzione della pressione
intratoracica e dilatazione dei polmoni*

*contrazione e abbassamento
del diaframma*



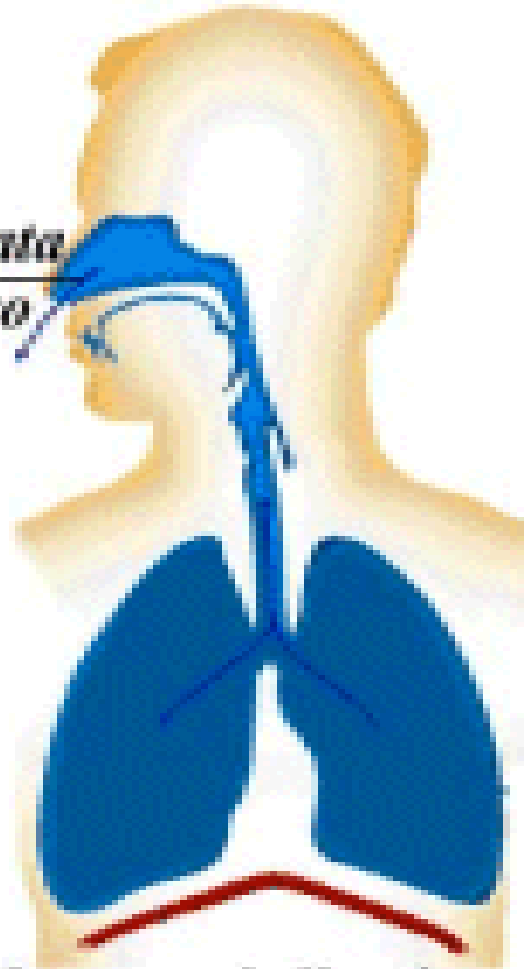
MECCANICA DELLA RESPIRAZIONE

ESPIRAZIONE

- *Fase passiva, possibile grazie al ritorno elastico polmonare.*
 - *Il diaframma si rilascia.*
- 

Espirazione


*l'aria viene espirata
attraverso il naso*



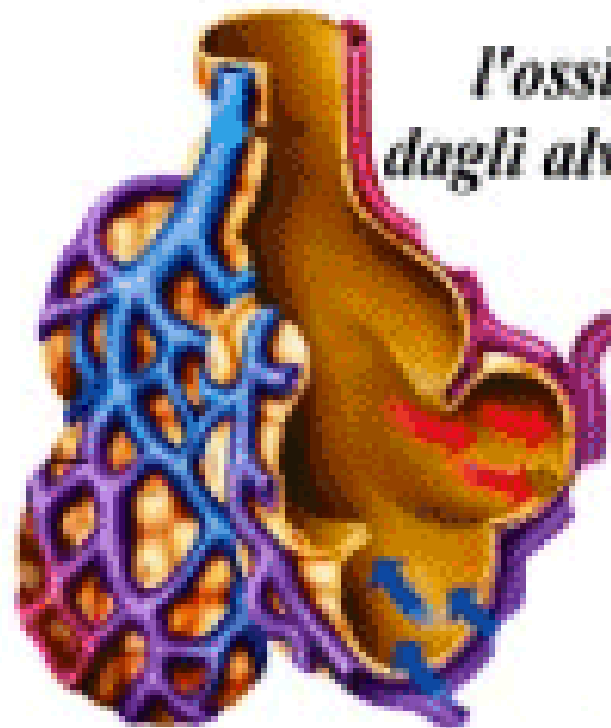
*il diaframma si rilascia e risale
facendo comprimere i polmoni*

Perché respiriamo?

- Ossigeno
- Anidride Carbonica



Il ricambio di ossigeno

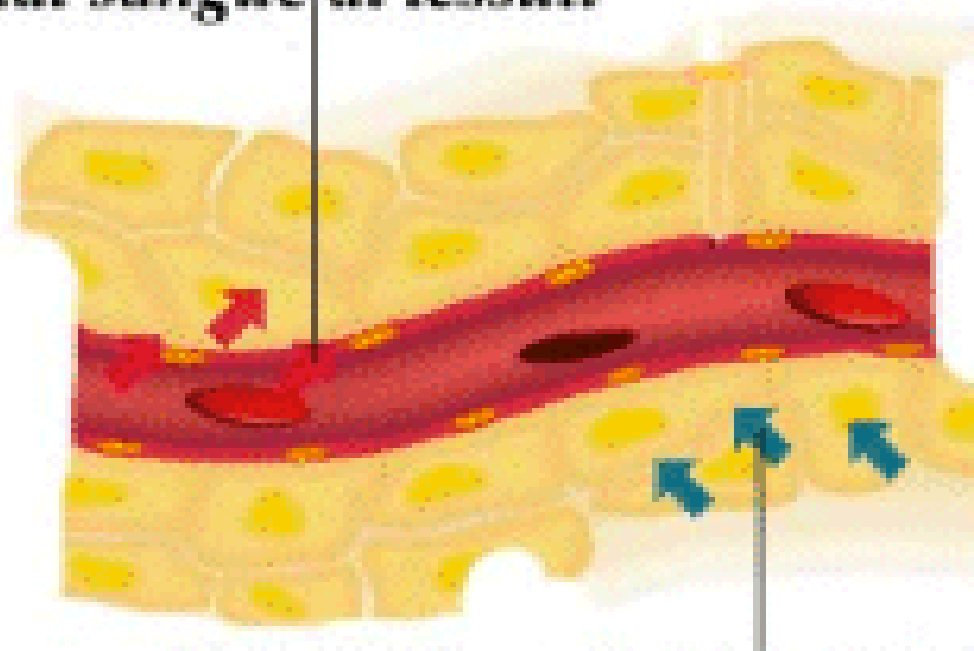


*l'ossigeno passa
dagli alveoli al sangue*

*l'anidride carbonica passa
dal sangue agli alveoli*

Il ricambio di ossigeno

*l'ossigeno viene rilasciato
dal sangue ai tessuti*



*l'anidride carbonica viene rilasciata
dai tessuti al sangue*

VALUTAZIONE DEL RESPIRO

FREQUENZA RESPIRATORIA

NORMALE

RAPIDA

LENTA

RITMO

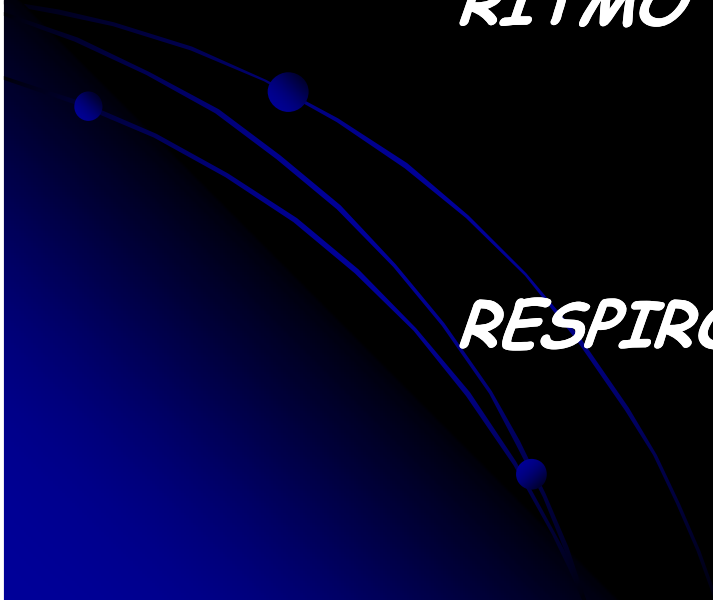
REGOLARE

IRREGOLARE


RESPIRO

PROFONDO

SUPERFICIALE



Apparato cardio-circolatorio



Componenti Essenziali

Pompa: CUORE

Vasi di distribuzione: ARTERIE

Vasi di scambio: CAPILLARI

Vasi di raccolta: VENE

Contenuto: SANGUE



Componenti Essenziali

Pompa: CUORE

Vasi di distribuzione: ARTERIE

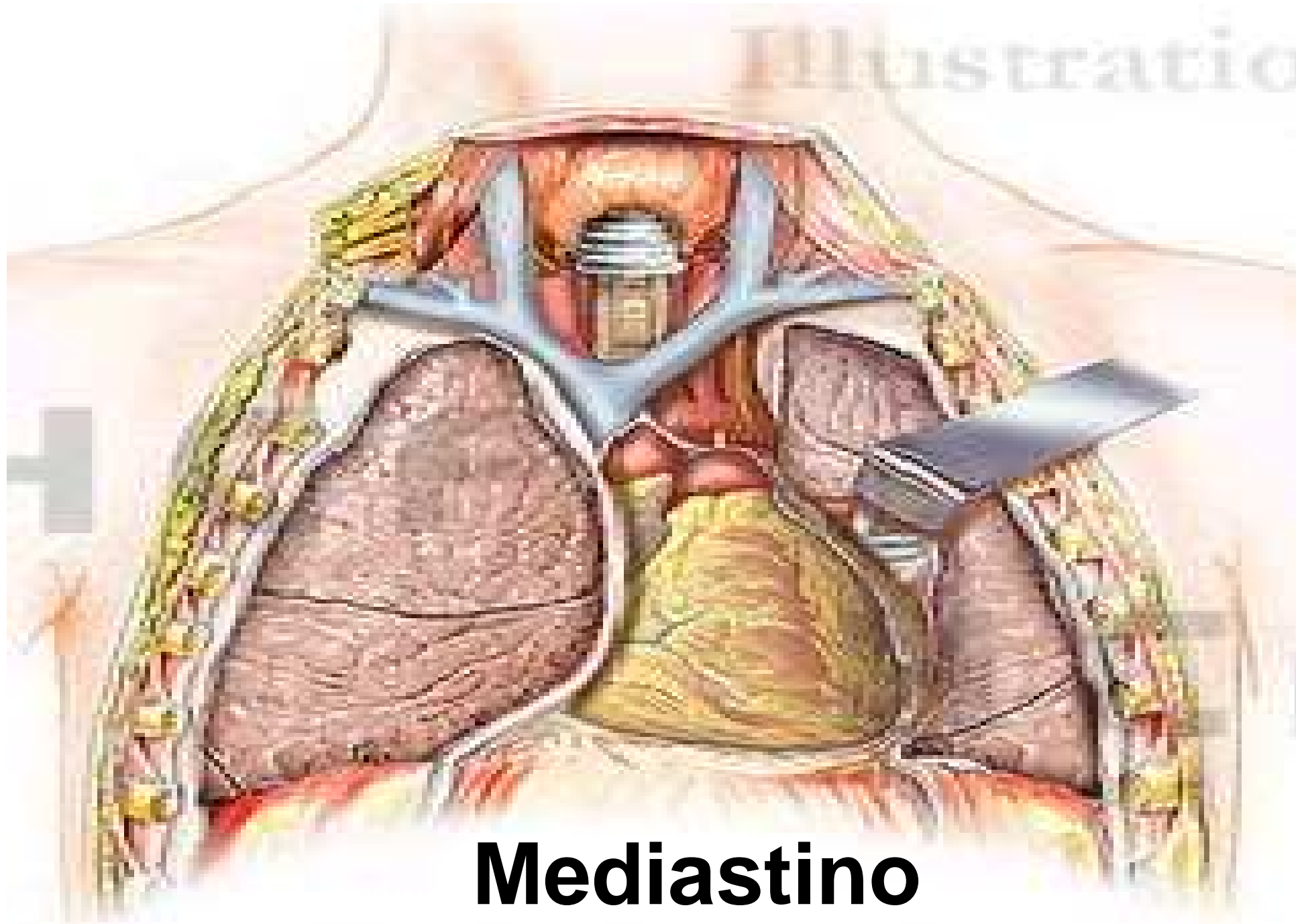
Vasi di scambio: CAPILLARI

Vasi di raccolta: VENE

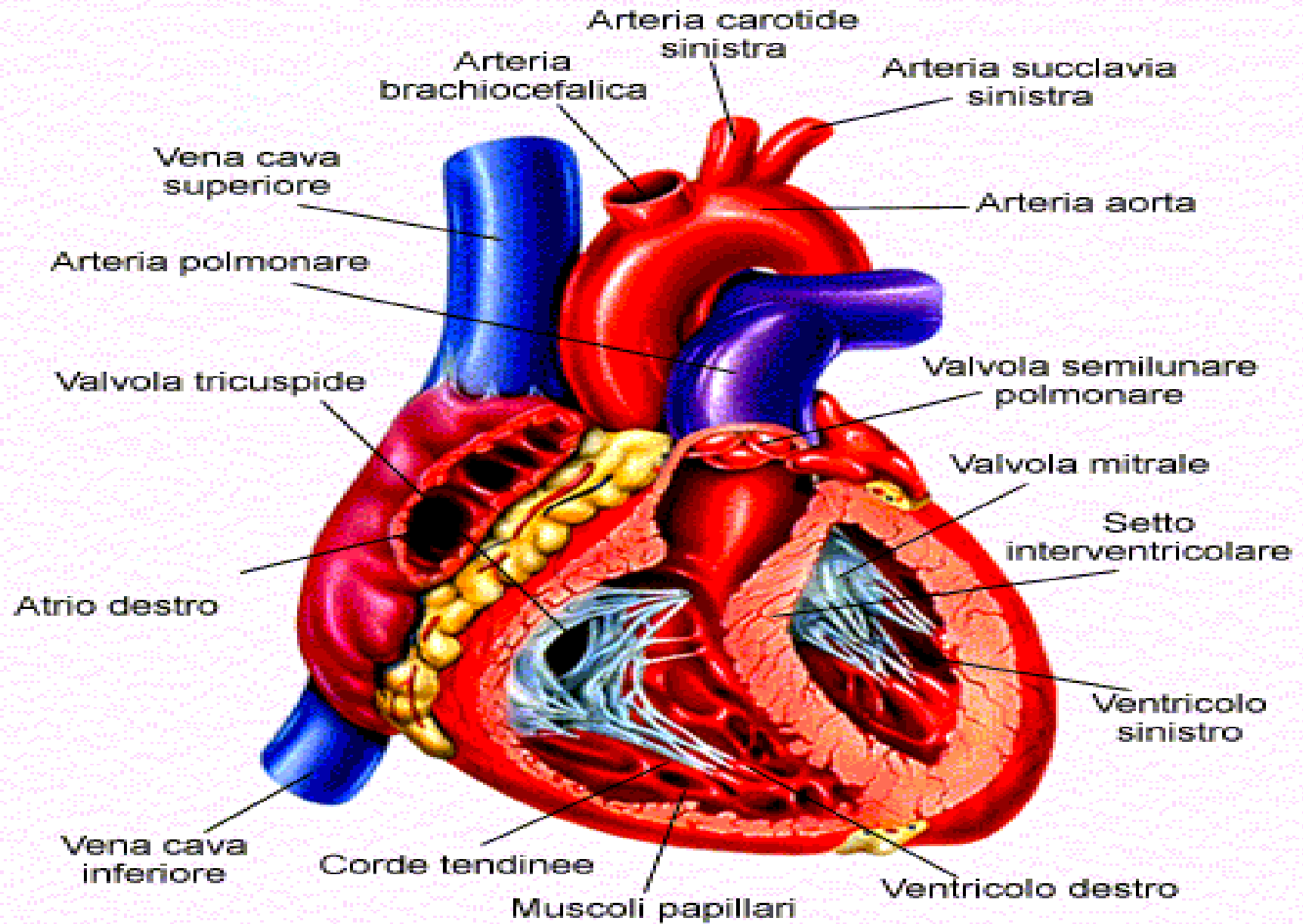
Contenuto: SANGUE



Illustratio



Mediastino



CUORE


- Pompa molto efficiente

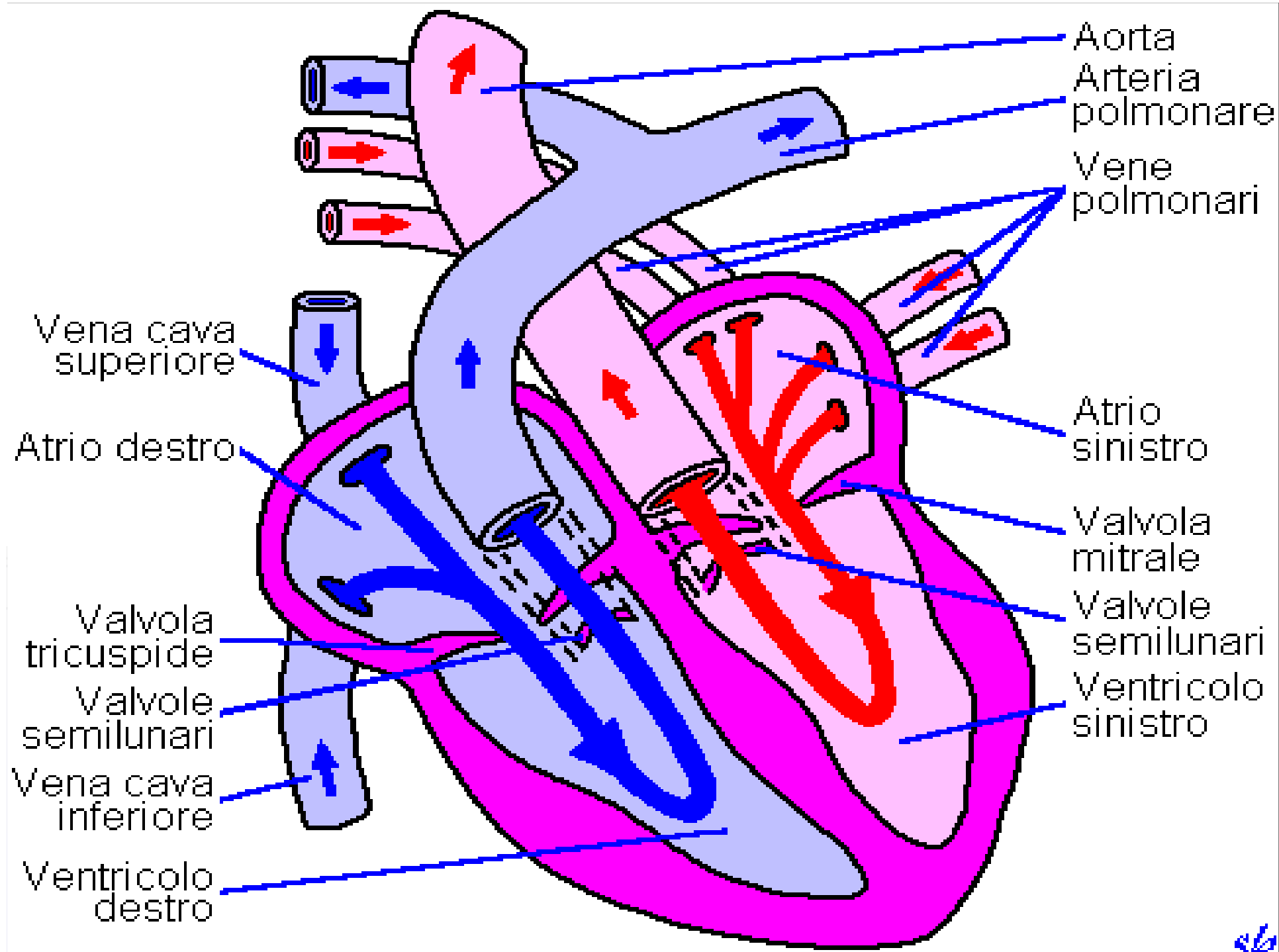
- 5 litri / minuto
- 8000 litri al giorno
- 2,5 miliardi di volte
- 225 milioni di litri

... senza smettere mai!

Perché il cuore batte?

- Piccola Circolazione
- Grande Circolazione





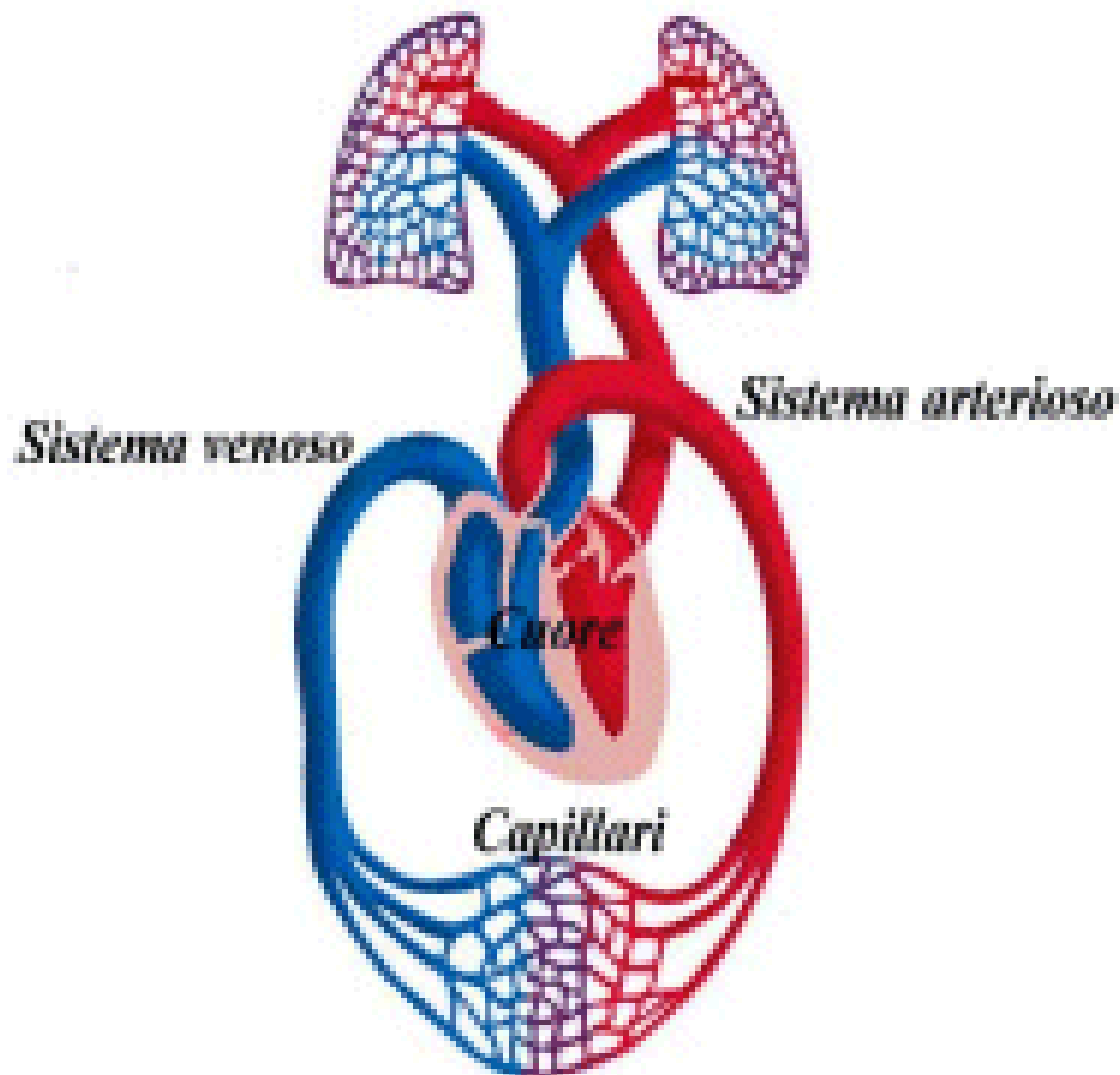
CIRCOLAZIONE

CIRCOLO POLMONARE

(Piccola circolazione)

- *Ventricolo destro*
- *Mette a contatto il sangue venoso con l'aria alveolare per permettere gli scambi gassosi*


Apparato Cardiocircolatorio



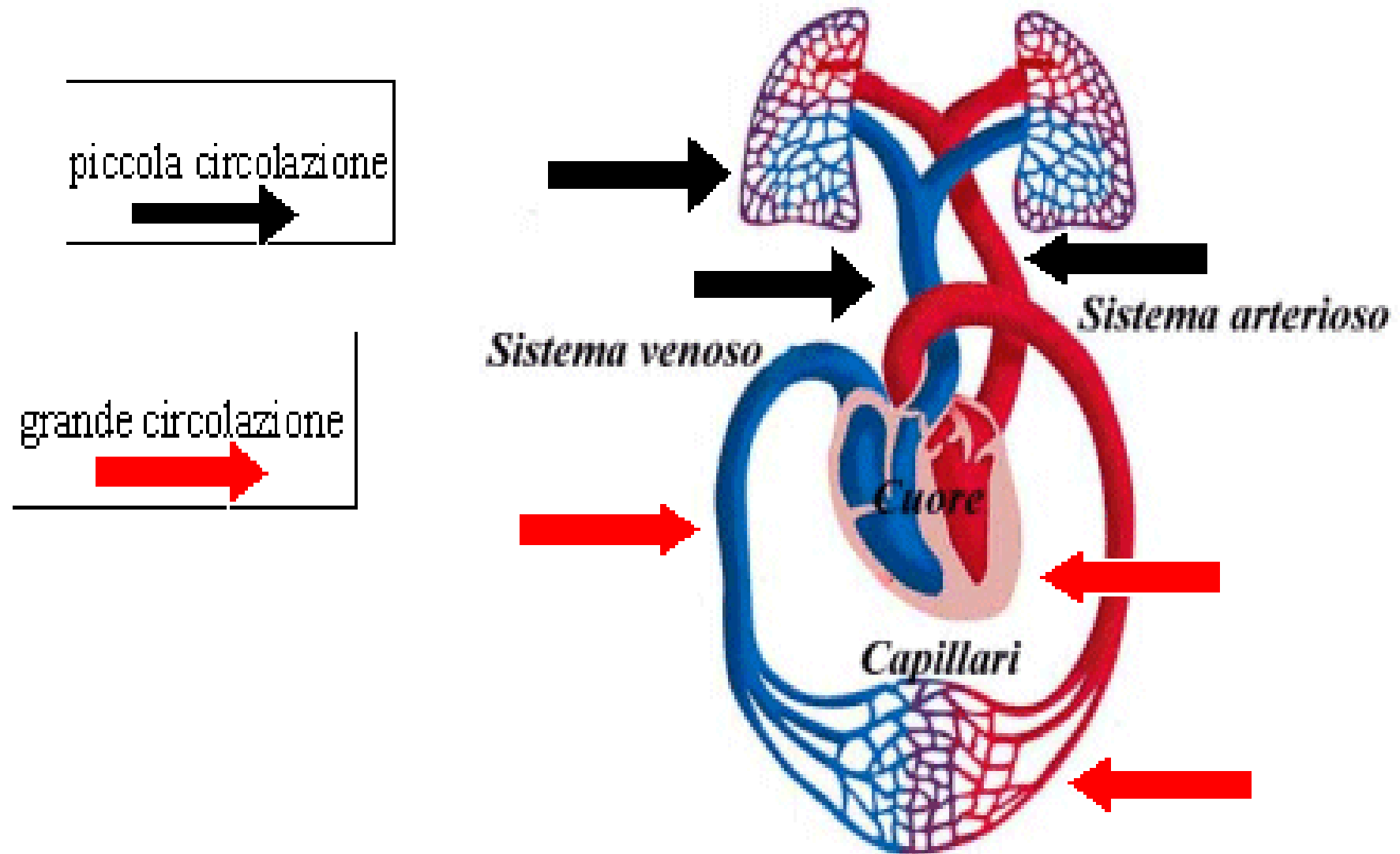
CIRCOLAZIONE

CIRCOLO SISTEMICO

(Grande circolazione)

- *Ventricolo sinistro*
 - *Porta il sangue ossigenato dal circolo polmonare a tutti i tessuti*
- 

Apparato Cardiocircolatorio



Componenti Essenziali

Pompa: CUORE

Vasi di distribuzione: ARTERIE

Vasi di scambio: CAPILLARI

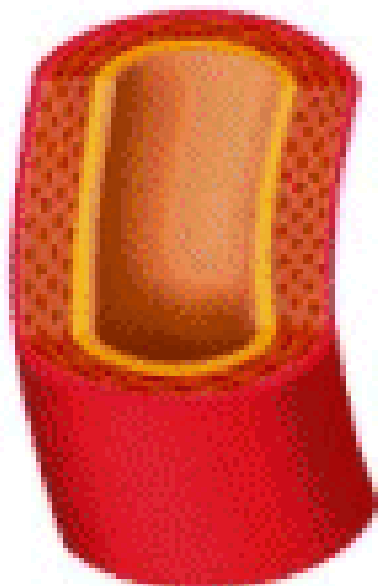Vasi di raccolta: VENE

Contenuto: SANGUE



Vasi sanguigni

arteria

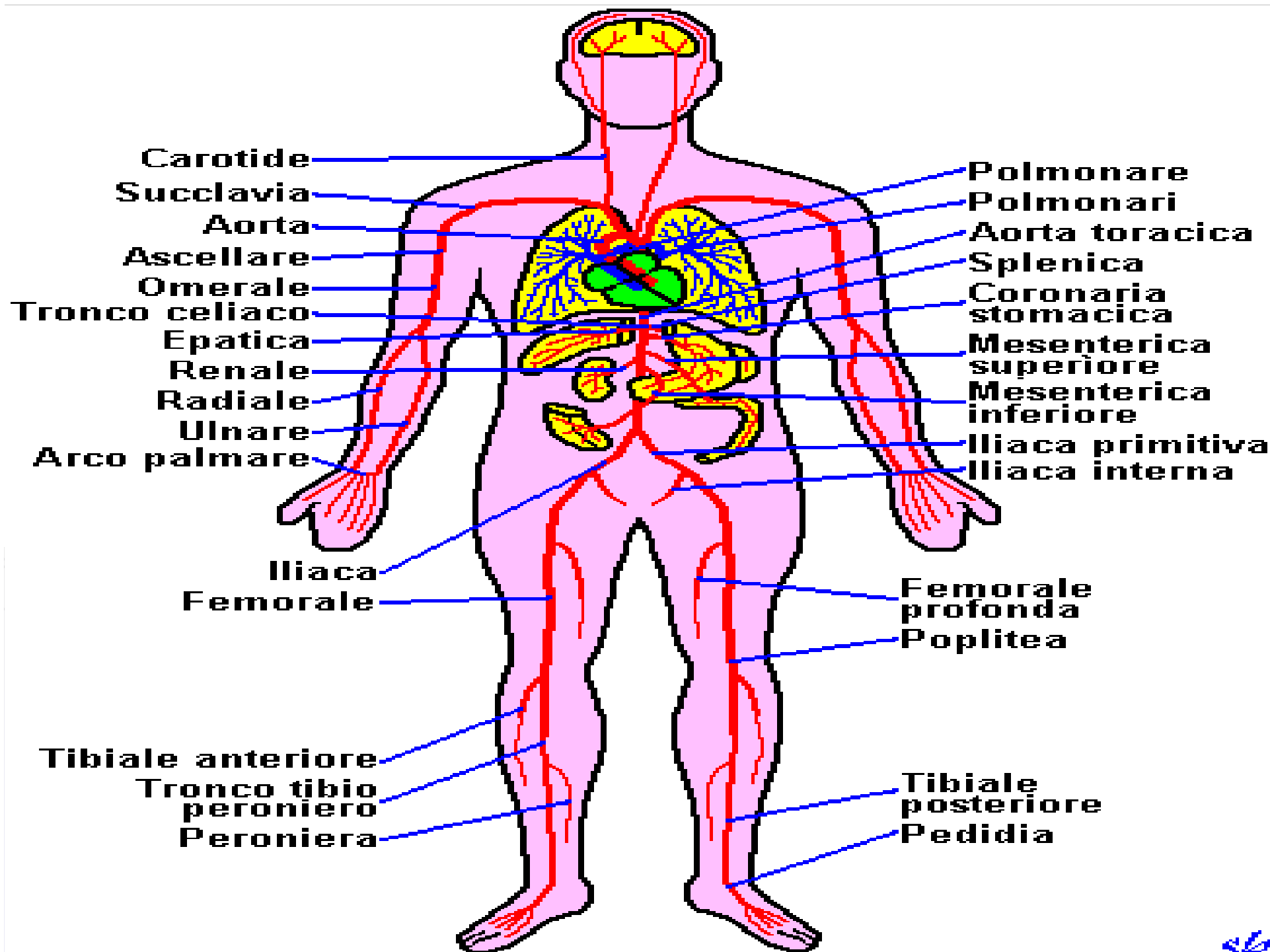


capillare



vena





VALUTAZIONE DEL POLSO

FREQUENZA CARDIACA

NORMALE

TACHICARDIA

BRADICARDIA

RITMO

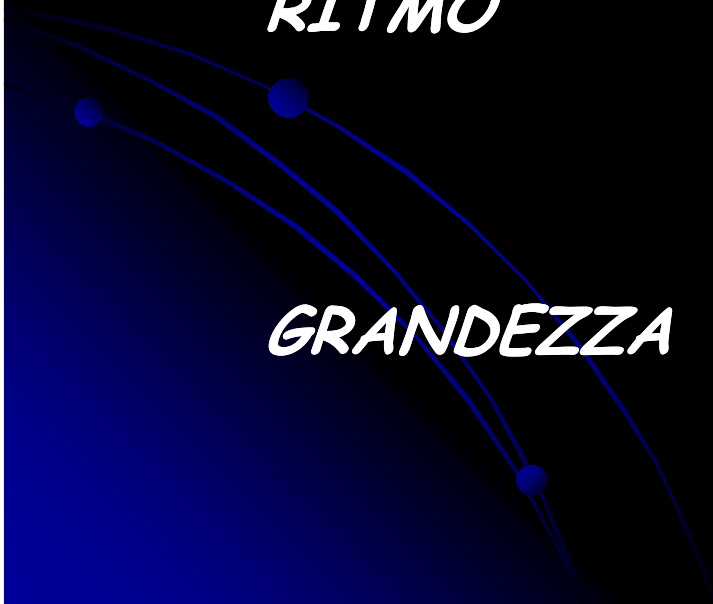REGOLARE

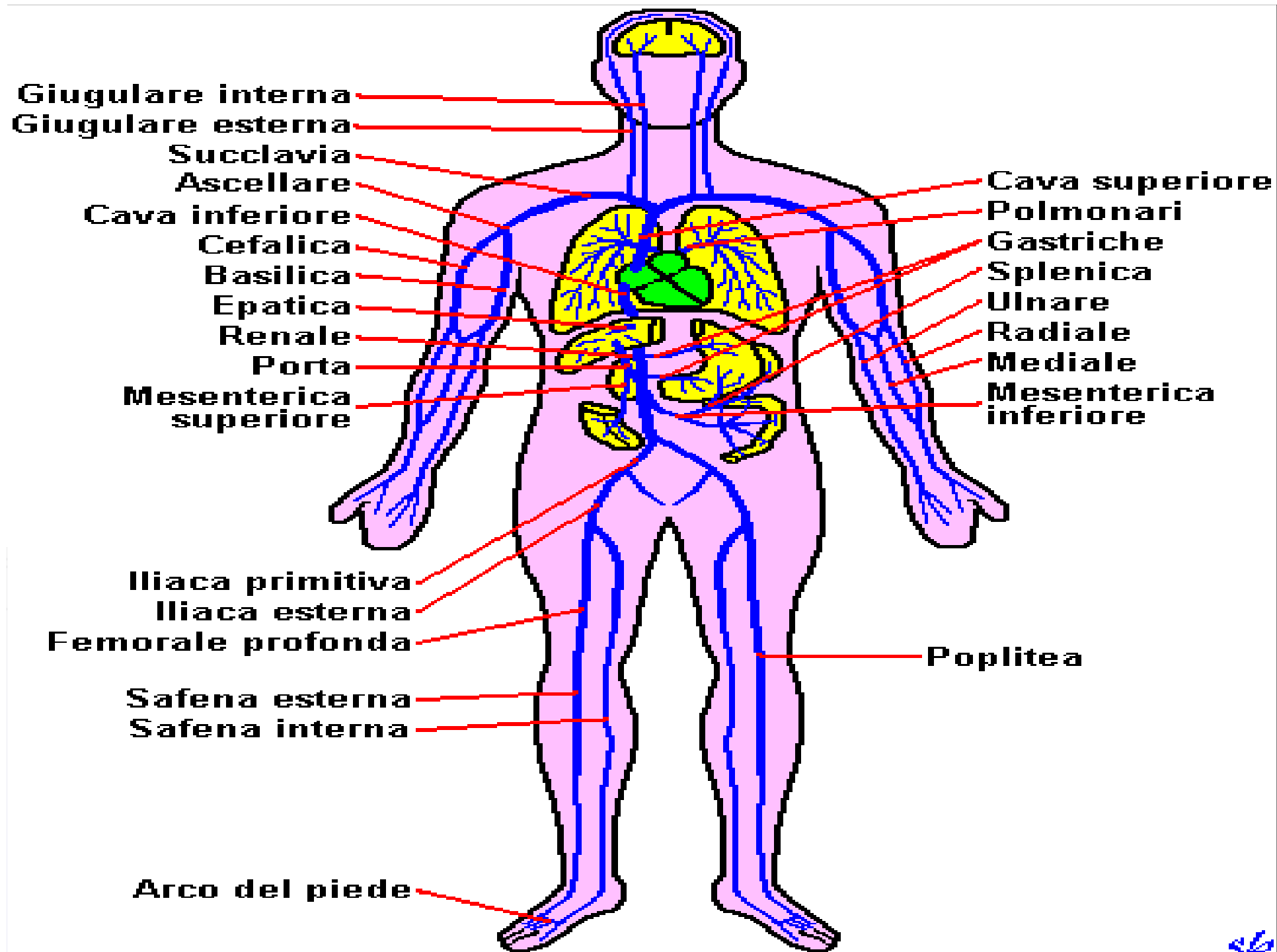IRREGOLARE

GRANDEZZA


GRANDE

PICCOLO





Pressione Arteriosa

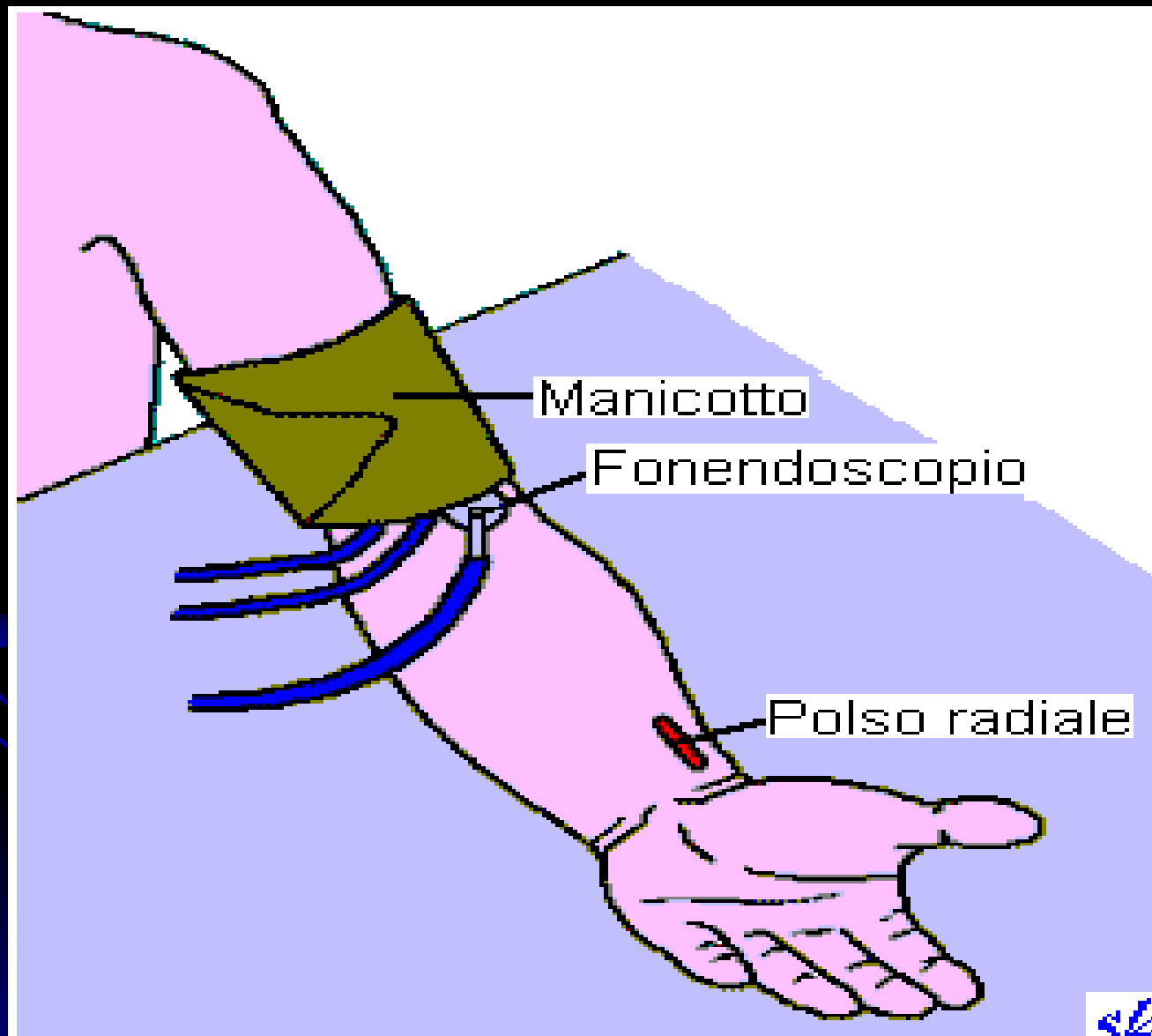
- Gittata Cardiaca
 - Massa Sanguigna Circolante
 - Resistenze Vasali
- 

La pressione arteriosa diminuisce...

- infarto cardiaco
- amputazione di gamba
- reazione allergica

Perché?

Misurazione



Componenti Essenziali

Pompa: CUORE

Vasi di distribuzione: ARTERIE

Vasi di scambio: CAPILLARI

Vasi di raccolta: VENE

Contenuto: SANGUE

COMPONENTI DEL SANGUE

PLASMA 55%

EMATOCRITO 45%

Acqua

Globuli Rossi

Proteine

Globuli Bianchi

Sali minerali

Piastrine

Fibrinogeno

ecc...



Gruppi Sanguigni

● 0

● A

● B

● AB

Rh + / -

PERCHE' IL SANGUE E' IMPORTANTE ?

- *Pressione*
- *Trasporto ossigeno e anidride carbonica*
- *Trasporto ormoni, sostanze nutritive e tossiche*
- *Mantenimento temperatura corporea*
- *Difesa dell'organismo*
- *Coagulazione*

Grazie per l'attenzione!



Potete rimettere le mani a posto!